

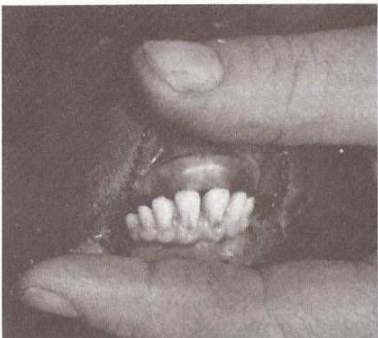

AVALIAÇÃO DE CARÇAÇAS DE OVINOS

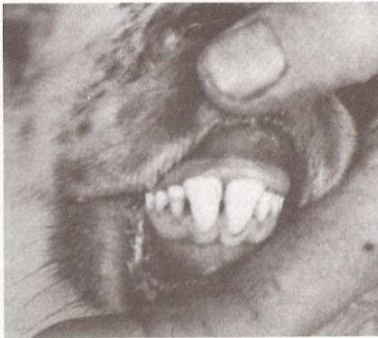Ana Maria Bridi
ambridi@uel.br

Professora do Departamento de Zootecnia da UEL
<http://www.uel.br/grupo-pesquisa/gpac>

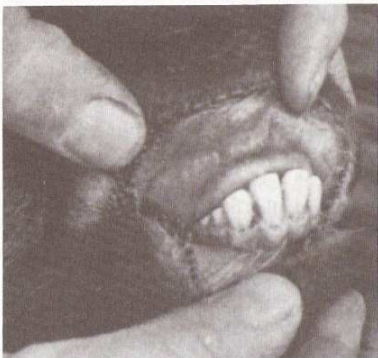Idade cronológica dos ovinos



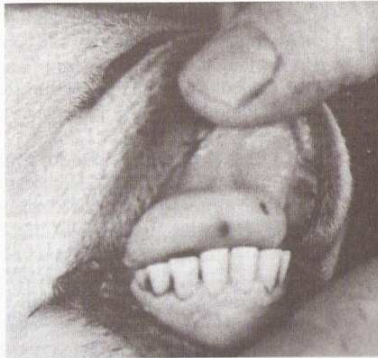
Lamb—all temporary incisors



Yearling—one pair permanent incisors

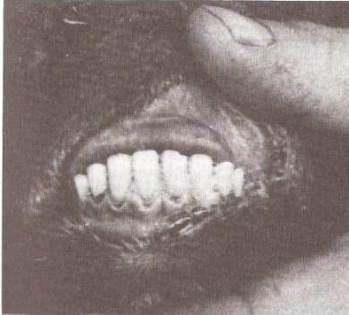

Two-year-old—two pairs permanent incisors

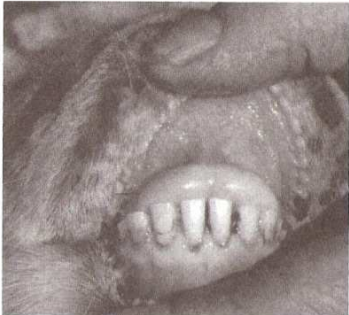

Three-year-old—three pairs permanent incisors

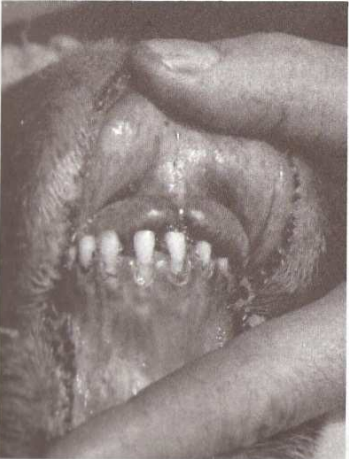
Figure 2.2 Estimating age by inspecting incisor teeth.



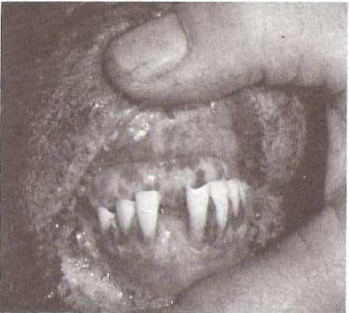Four-year-old—all incisors permanent



Solid mouth—incisors permanent and close together



Spreader—incisors small and wide apart

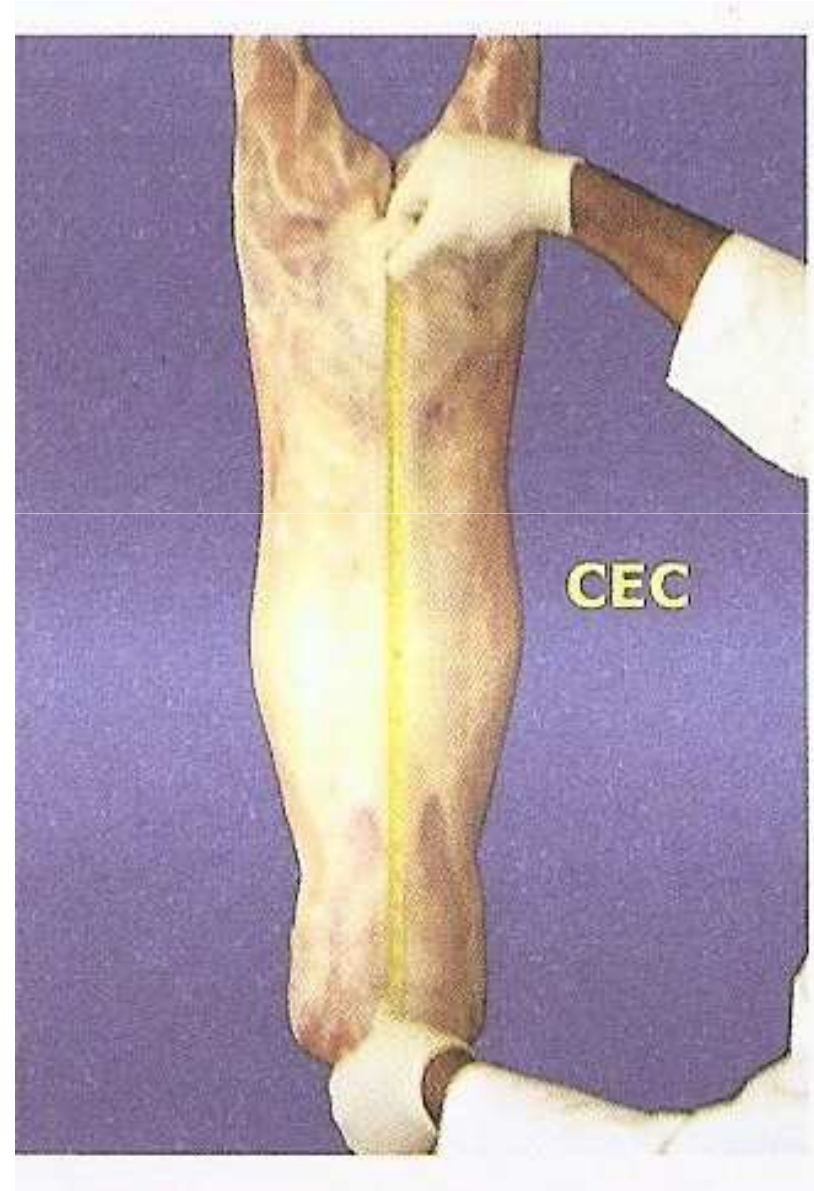


Broken mouth—some incisors broken

Figure 2.2 Continued

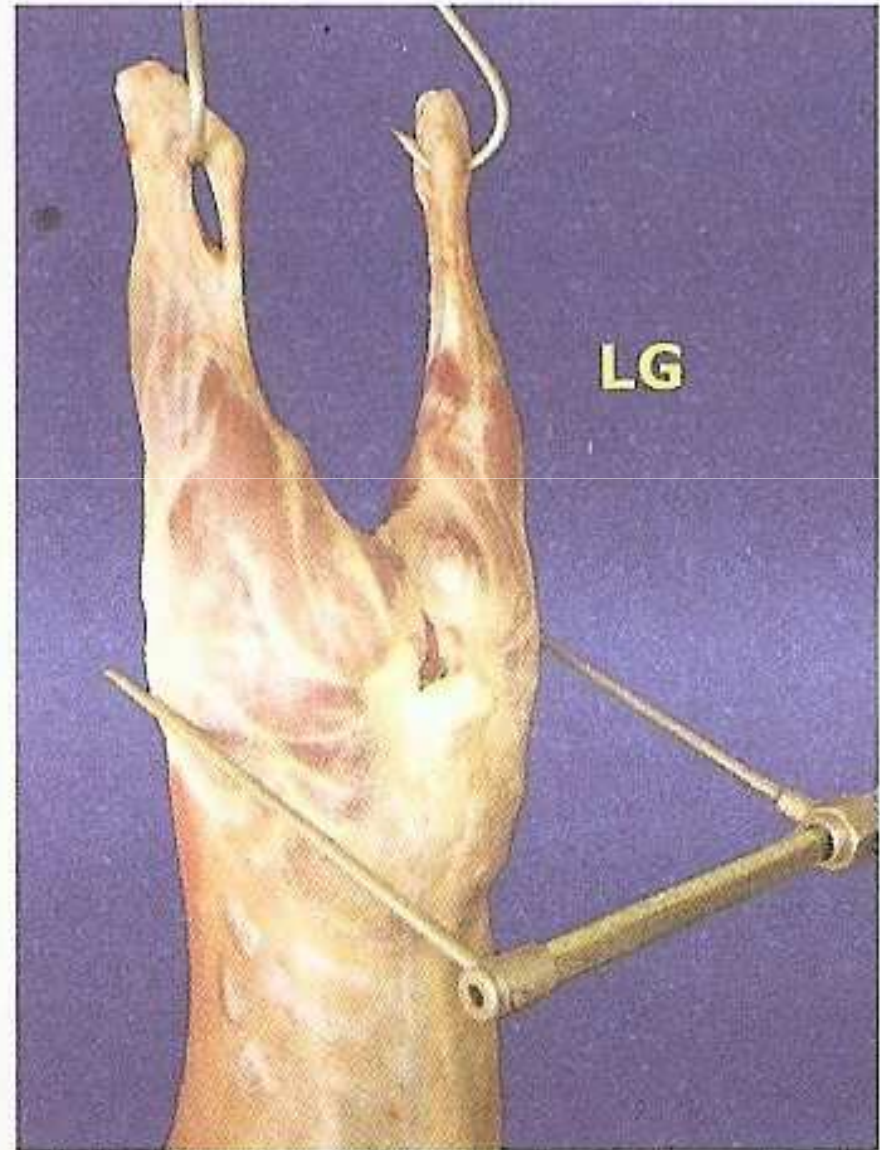
Comprimento externo da carcaça

**Distância entre a
base do pescoço e a
base da cauda**



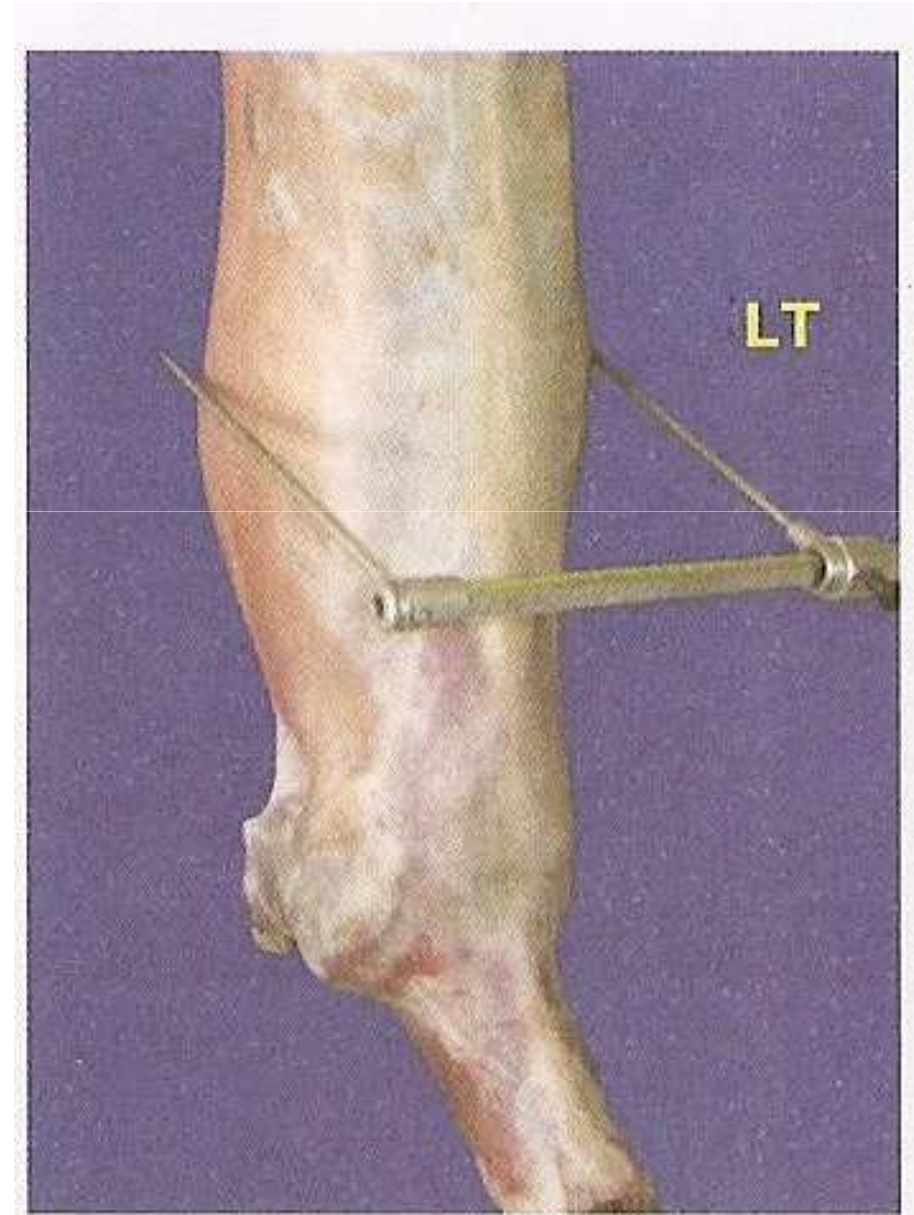
Largura da garupa

**Distância máxima entre os
dois trocânteres de ambos
os fêmures**



Largura do tórax

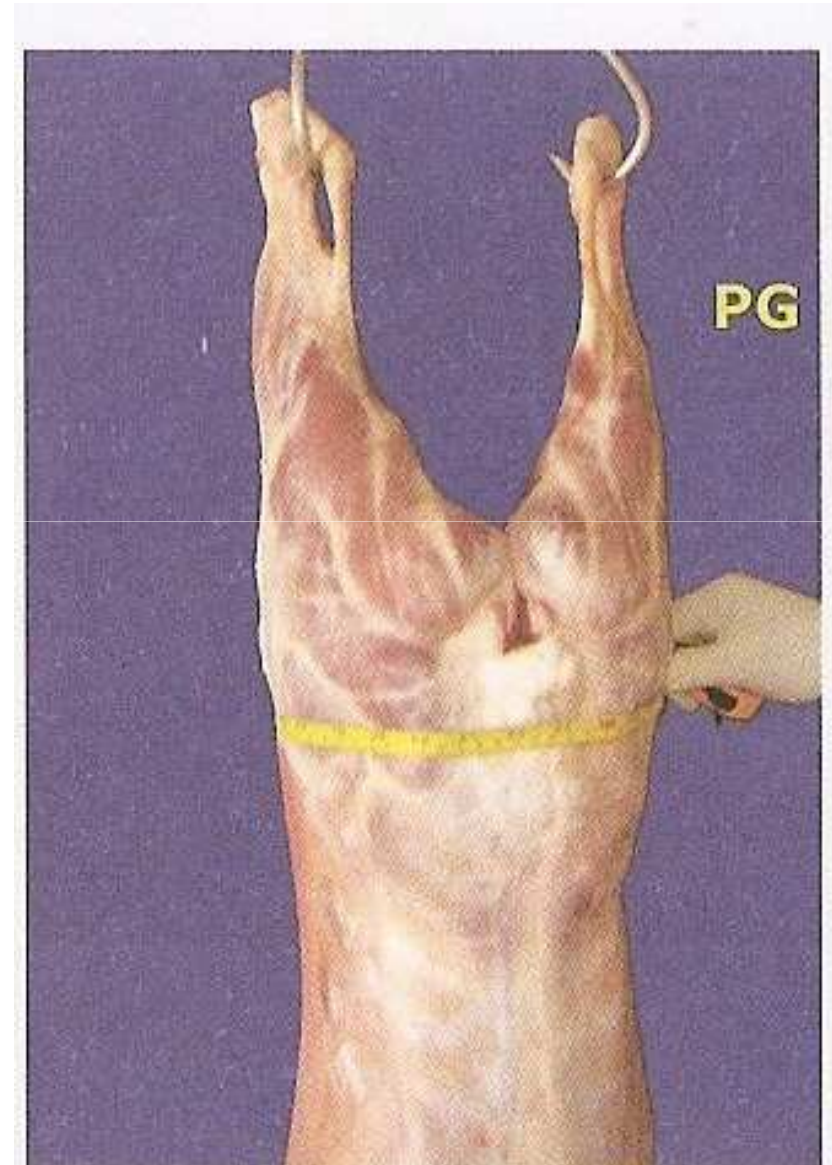
**Distância máxima
entre as costelas**



Perímetro da garupa

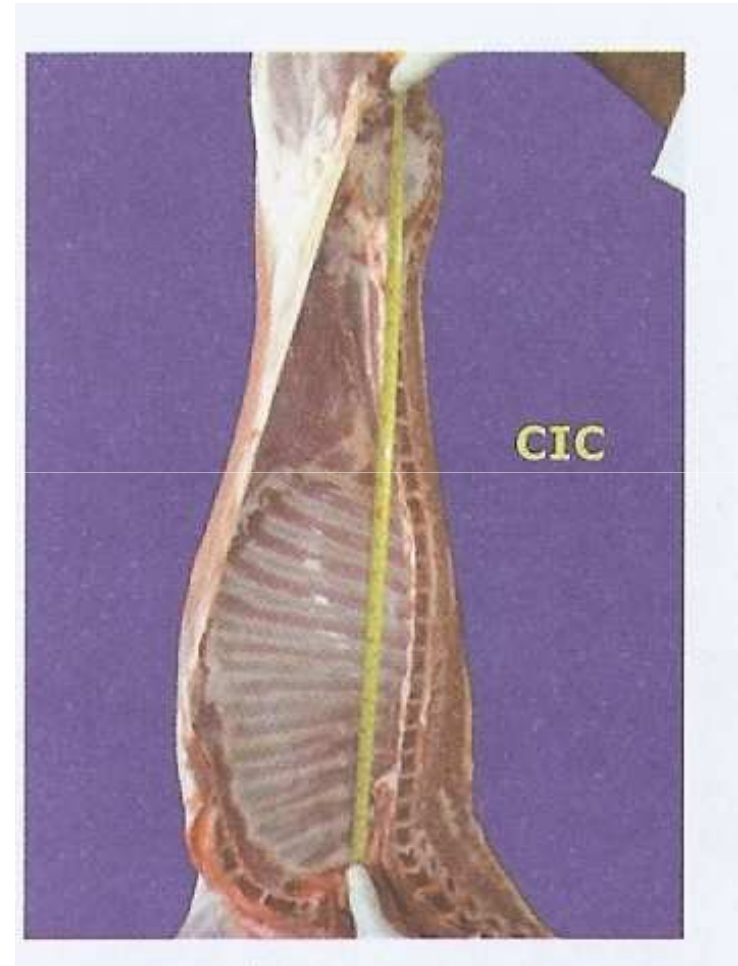
Medido em torno da garupa.

**A fita deve passar sobre os
trocânteres de ambos os
fêmures**

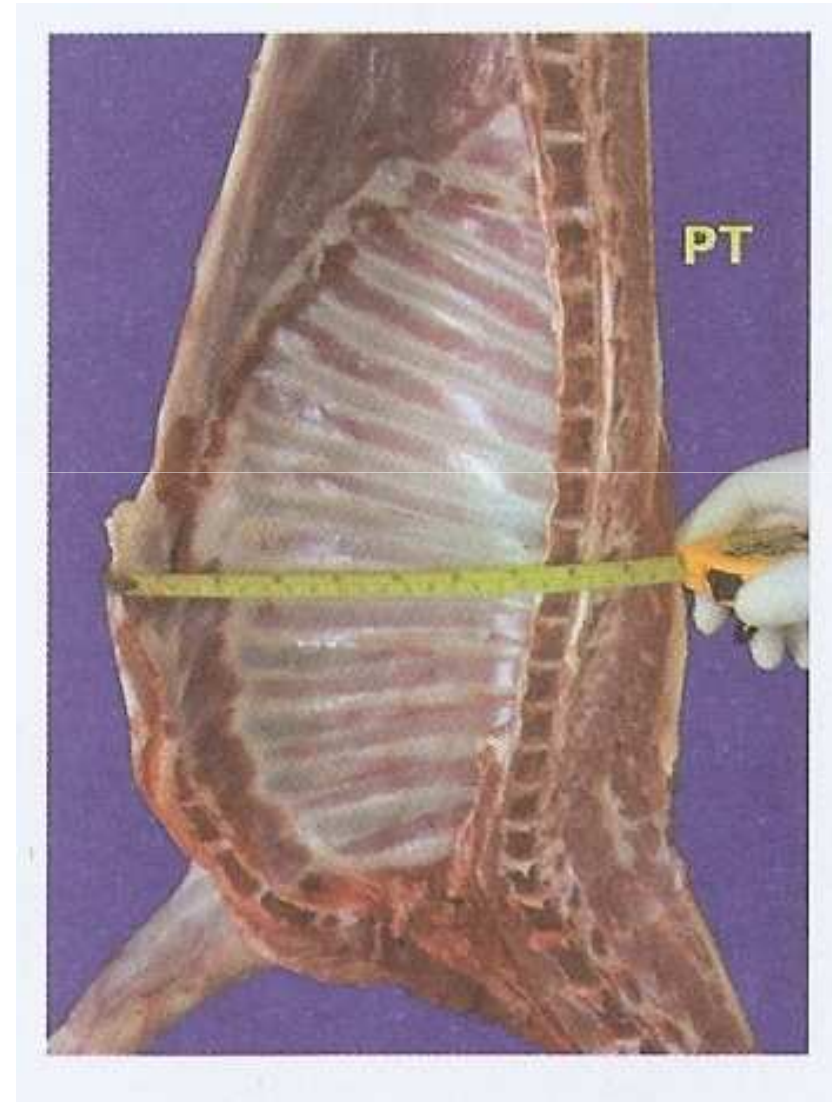


Comprimento interno

Distância entre a borda anterior da sínfise ísquio-pubiana e a borda anterior da primeira costela em seu ponto médio.

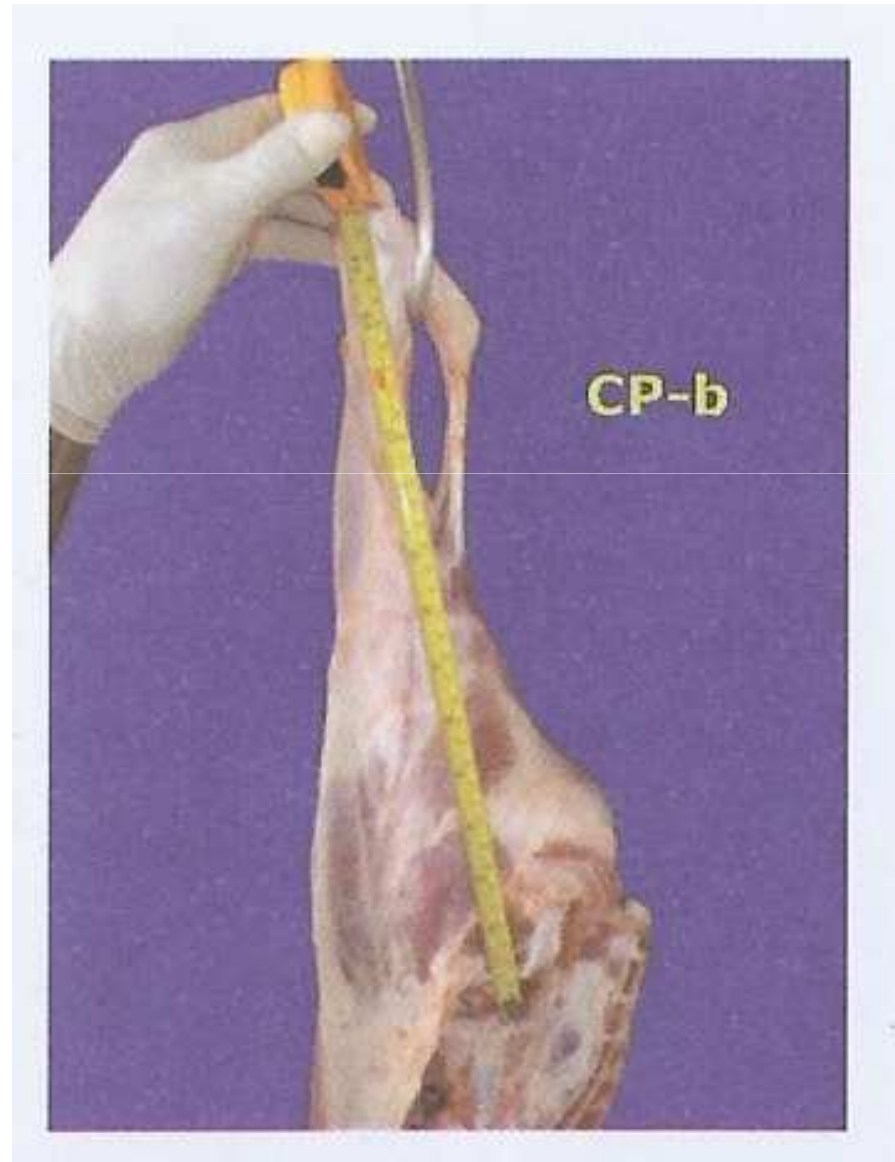


Reta máxima entre o dorso e o osso esterno em nível da sexta costela



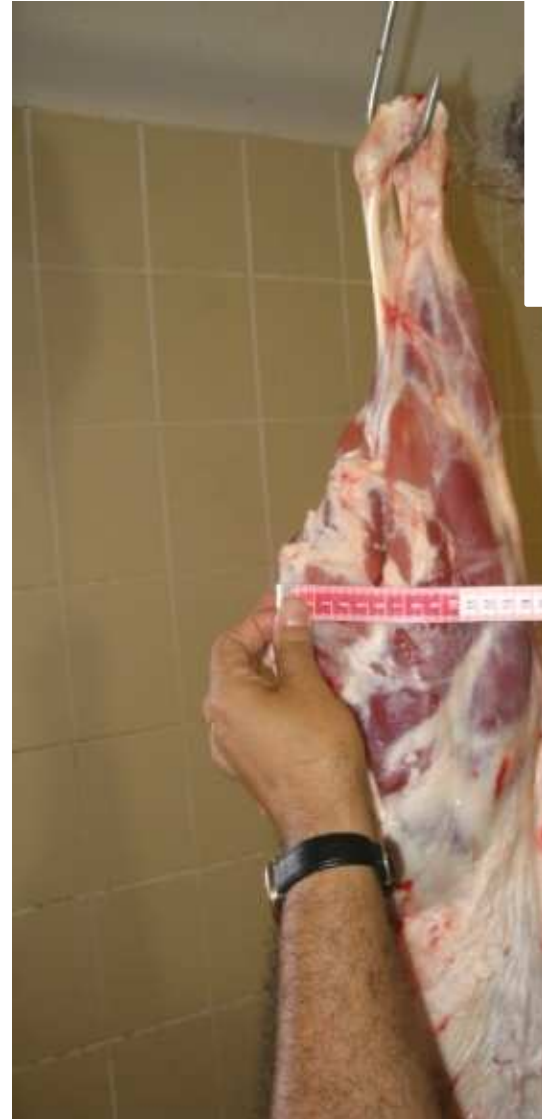Comprimento de perna

Distância entre a borda anterior da sínfise ísquio-pubiana e o bordo interior da superfície articular tarso-metatarsiana



Perímetro de perna

**Perímetro é tomada na
base mais larga do pernil**



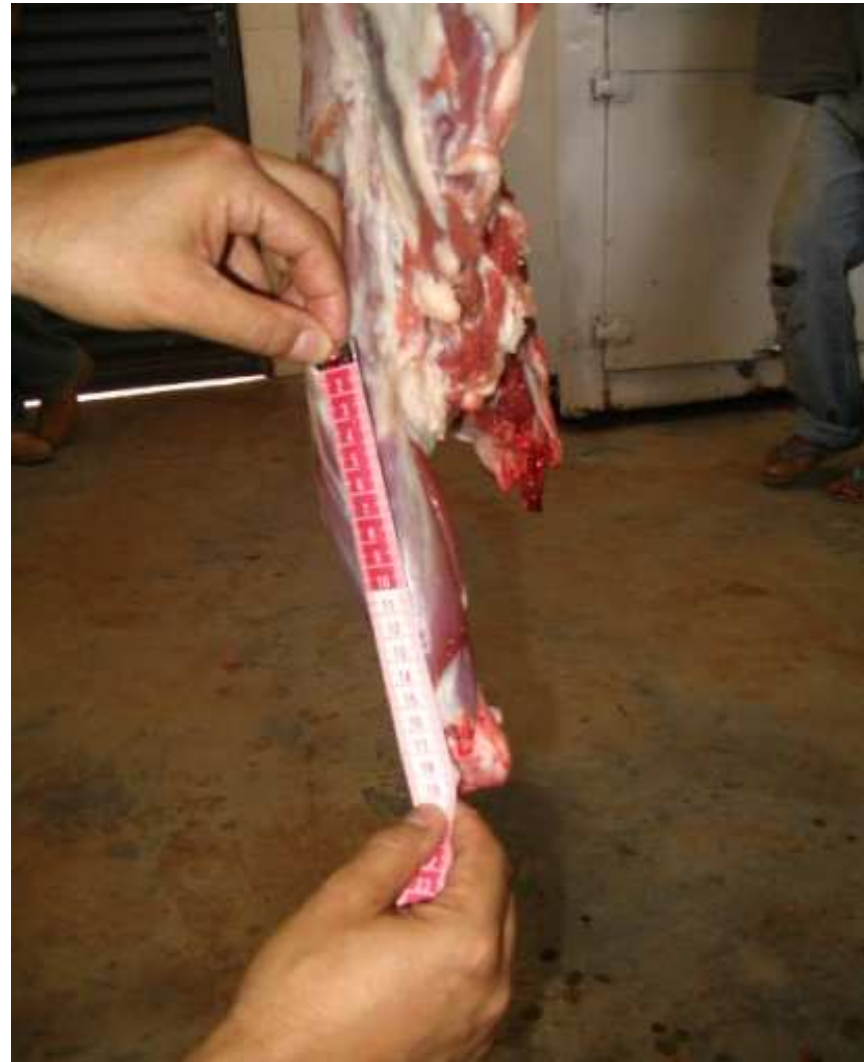Profundidade de perna

**Maior distância reta
entre a borda proximal
e distal do pernil.**



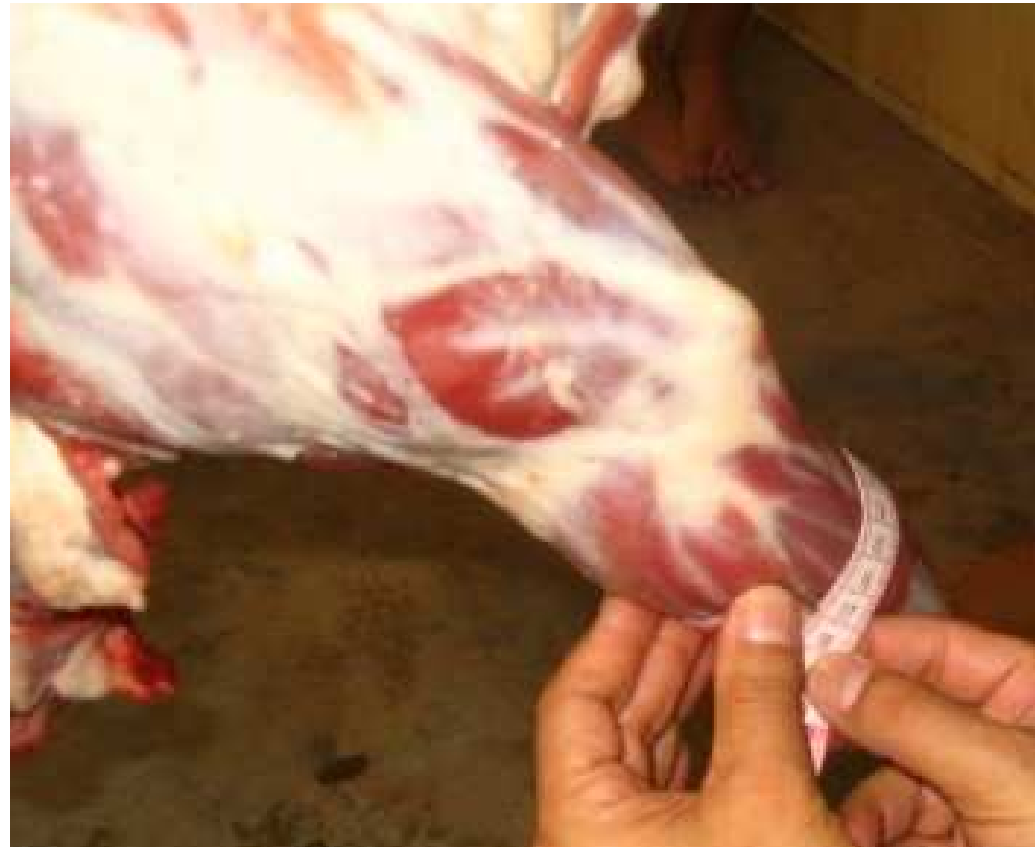Comprimento do braço

É a maior medida
na parte superior
do braço

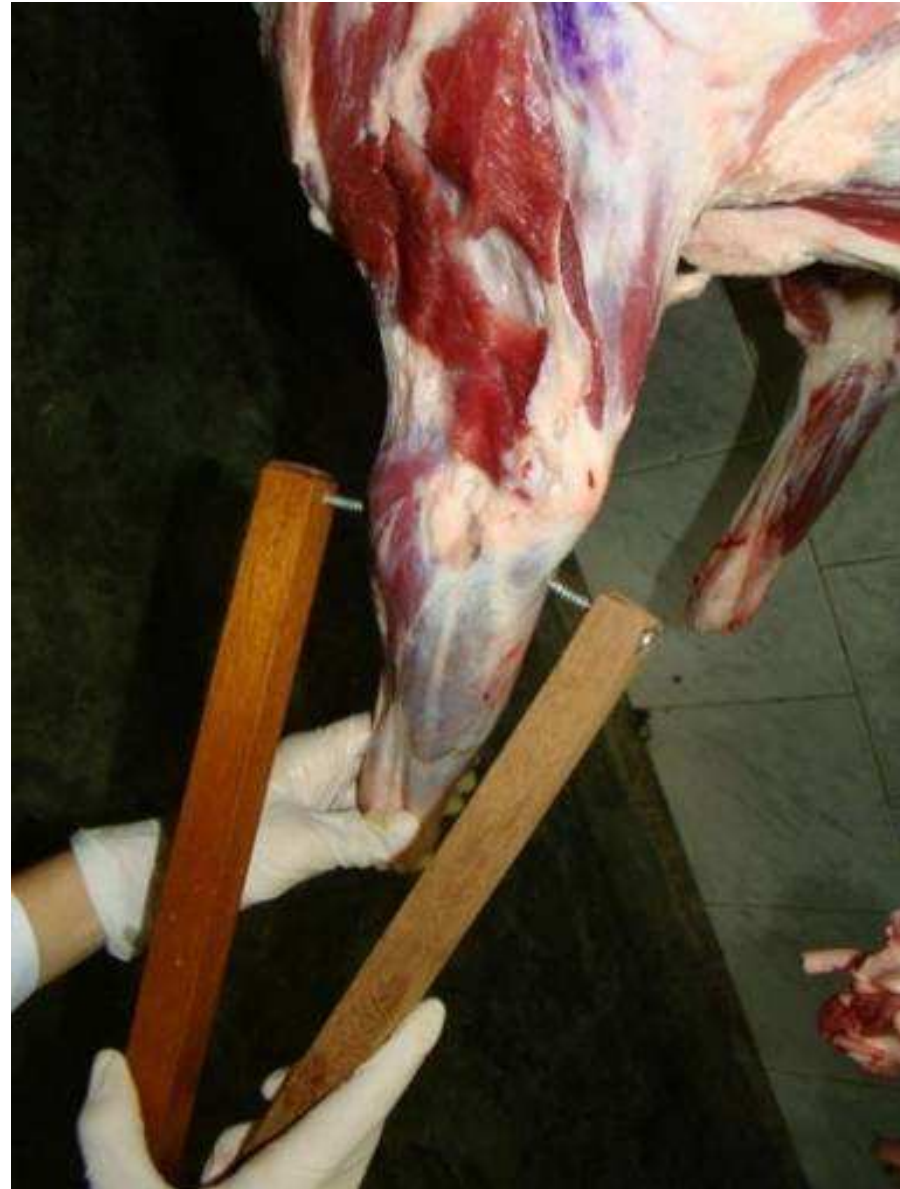

Perímetro de braço

**É a maior medida
na parte superior
do braço**



**É tomada pela porção
média do comprimento
do braço**



Conformação

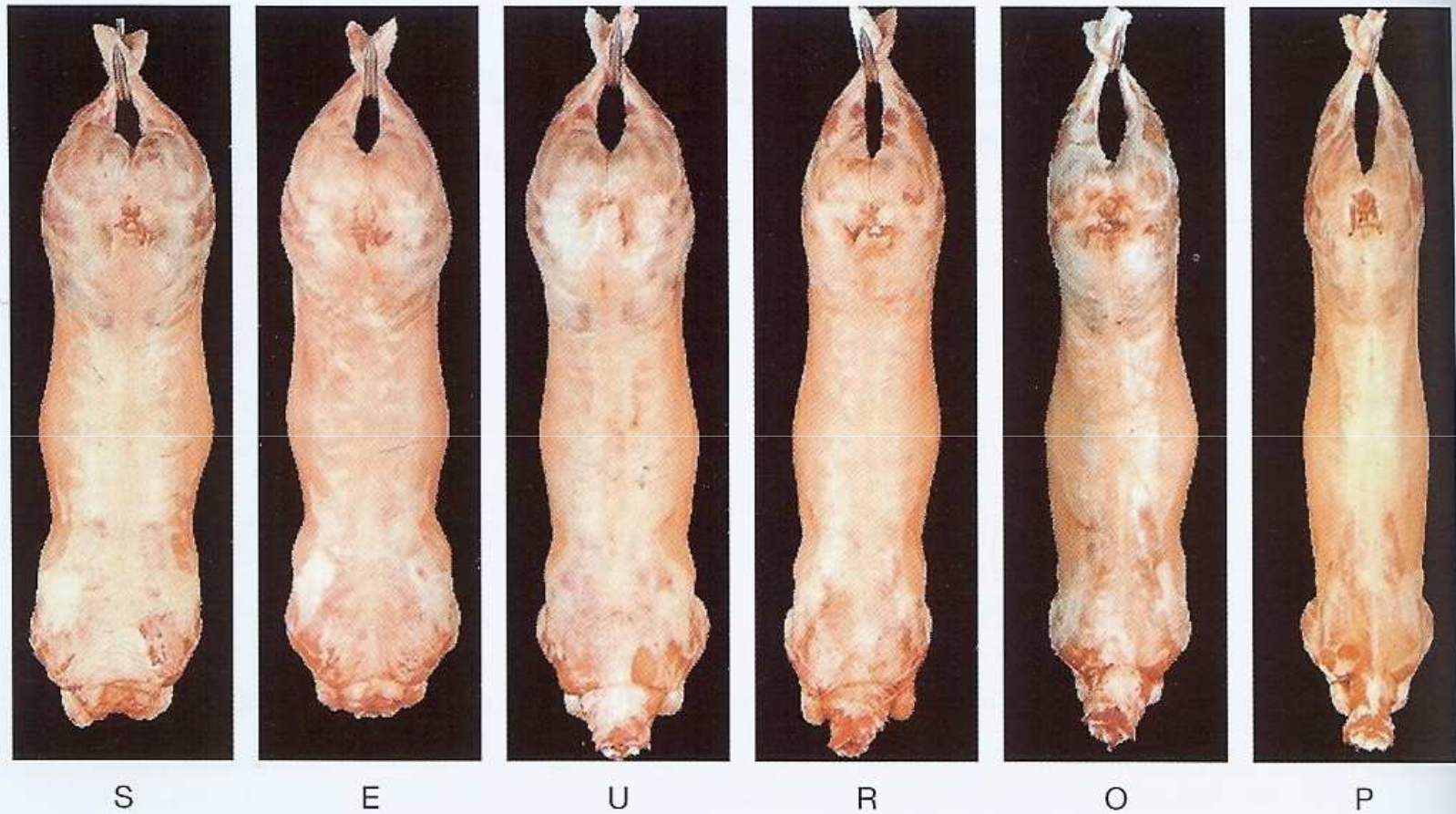


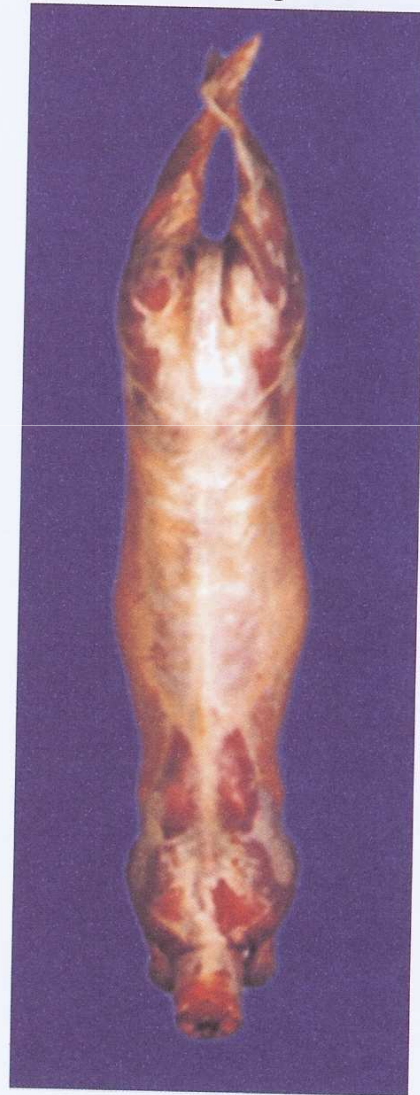
Figura 3.1.11. Patrones fotográficos oficiales adoptados por la UE para la clasificación de las canales ovinas de más de 13 kg, según su conformación (UE, 1994).

a. Conformação Ruim

Padrão ilustrativo



Padrão fotográfico

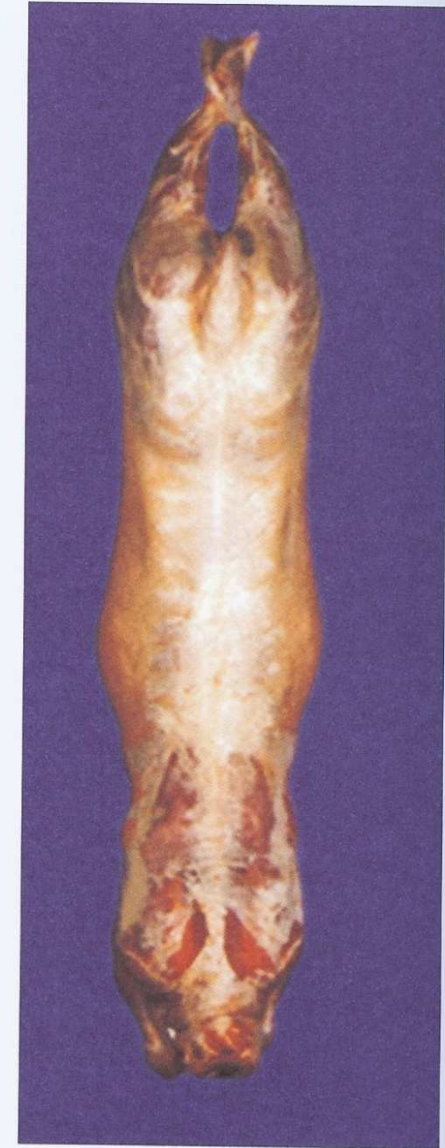

b. Conformação razoável

Padrão ilustrativo



Padrão fotográfico

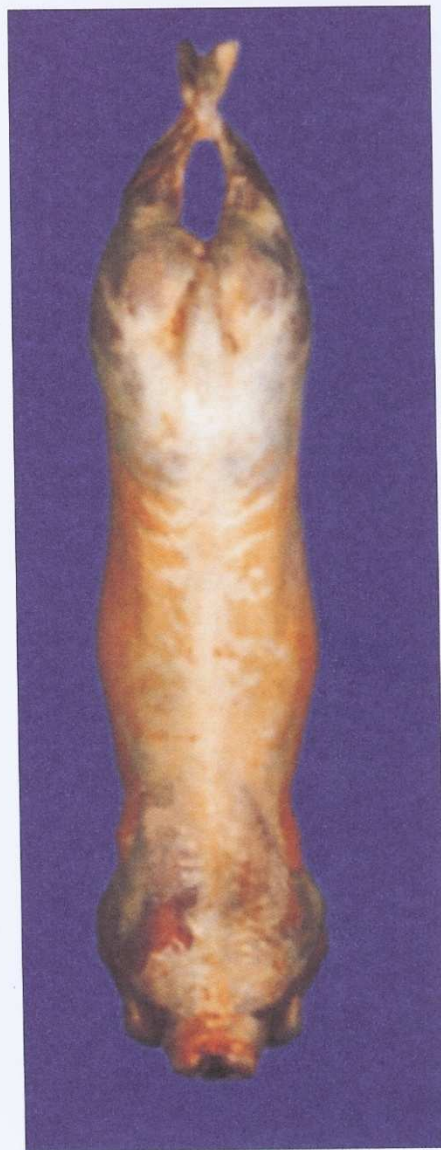

c. Conformação boa

Padrão ilustrativo




Padrão fotográfico

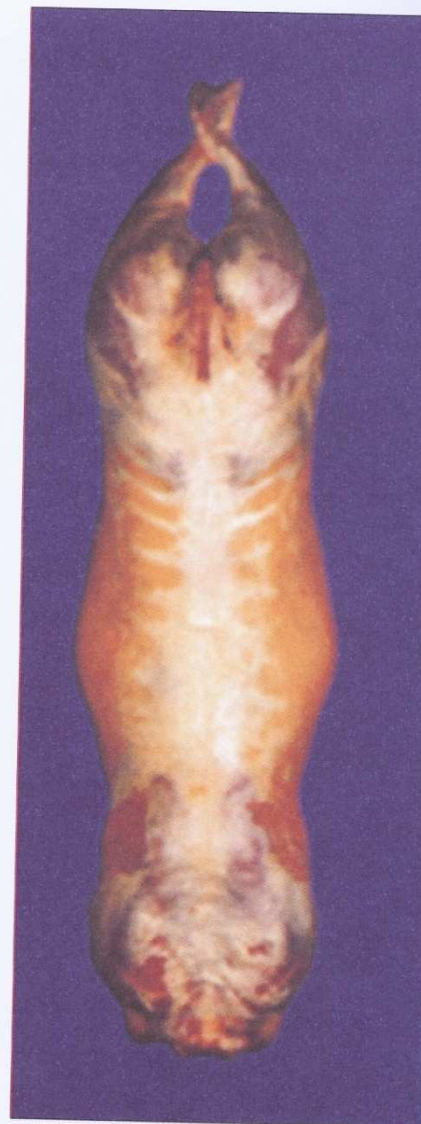

d. Conformação muito boa

Padrão ilustrativo




Padrão fotográfico

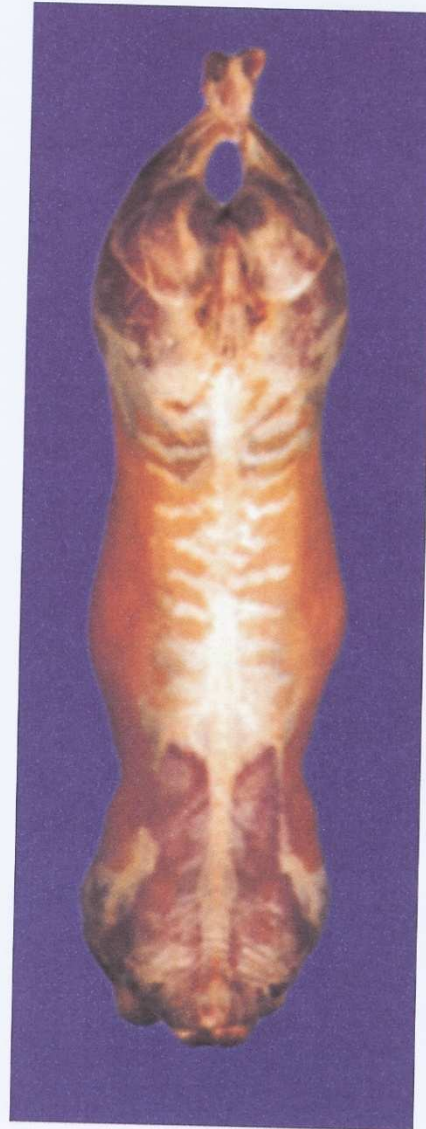

e. Conformação excelente

Padrão ilustrativo



Padrão fotográfico



Acabamento

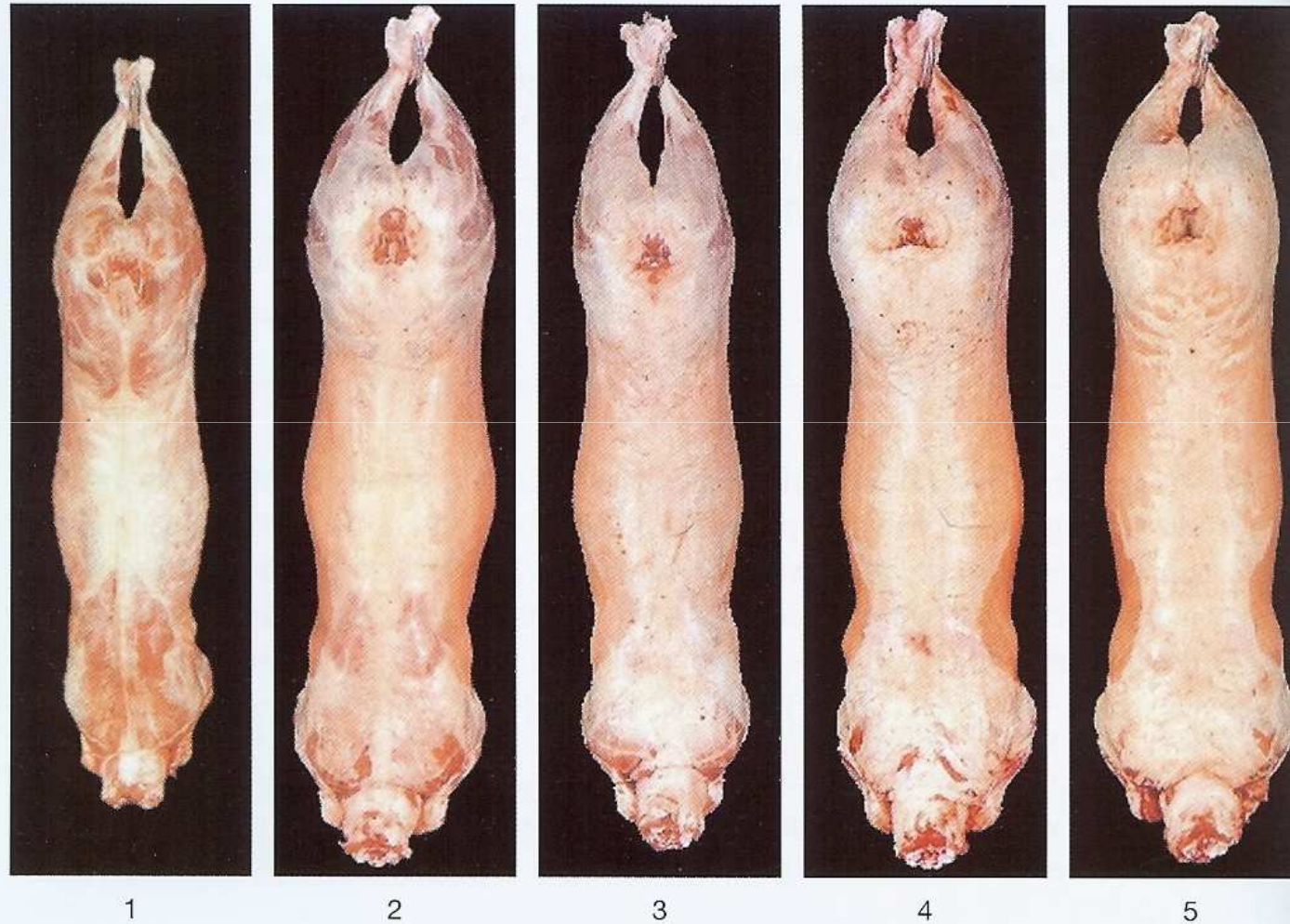
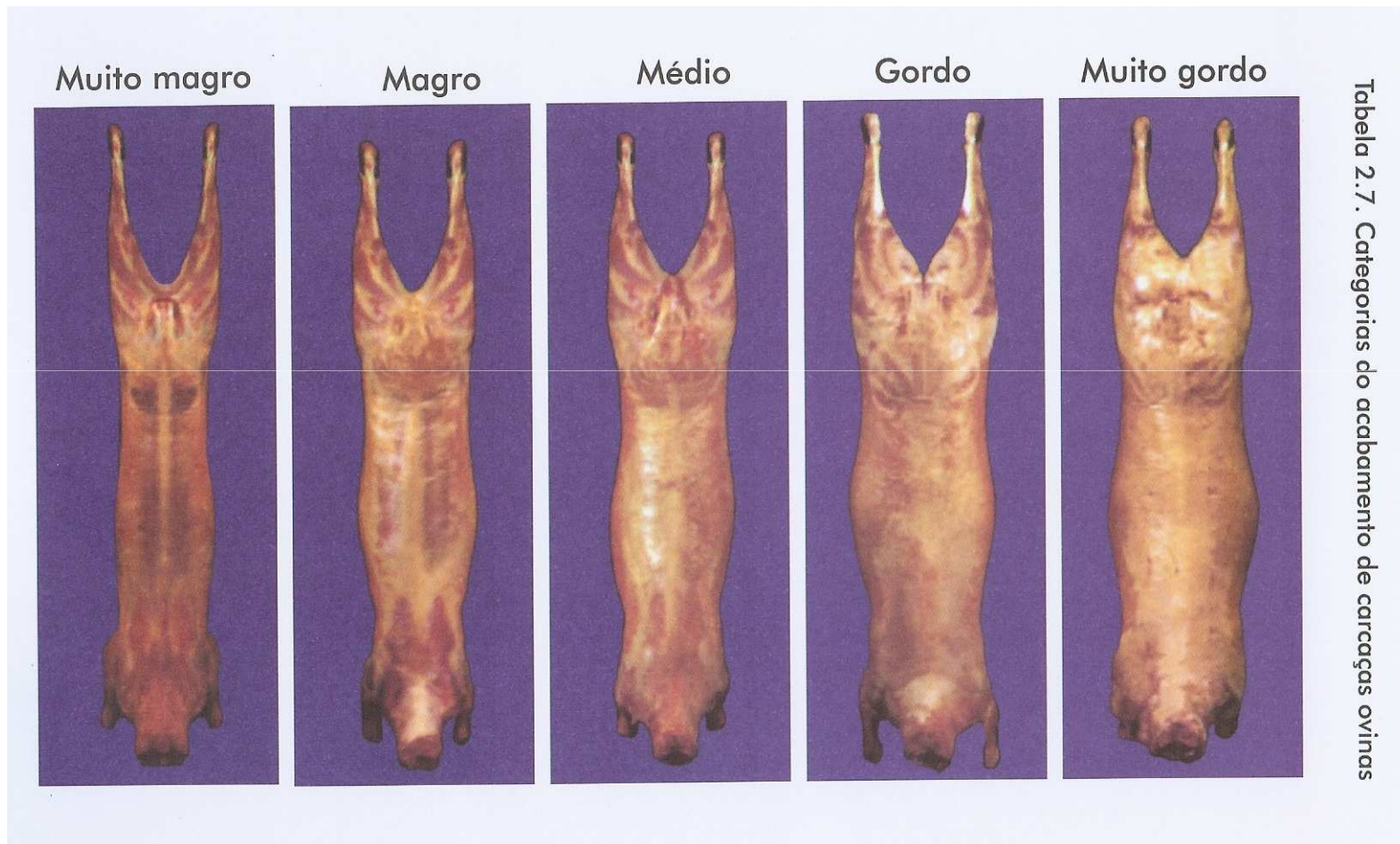


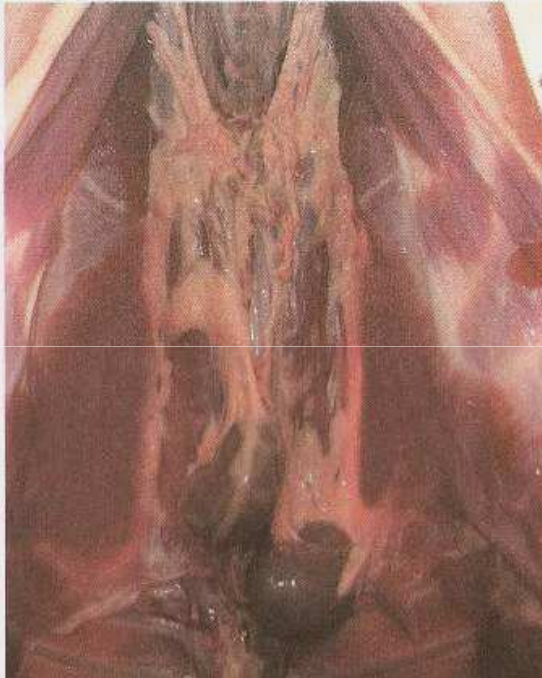
Figura 3.1.12. Patrones fotográficos oficiales adoptados por la UE para la clasificación de las canales ovinas según su estado de engrasamiento (UE, 1994).

Acabamento

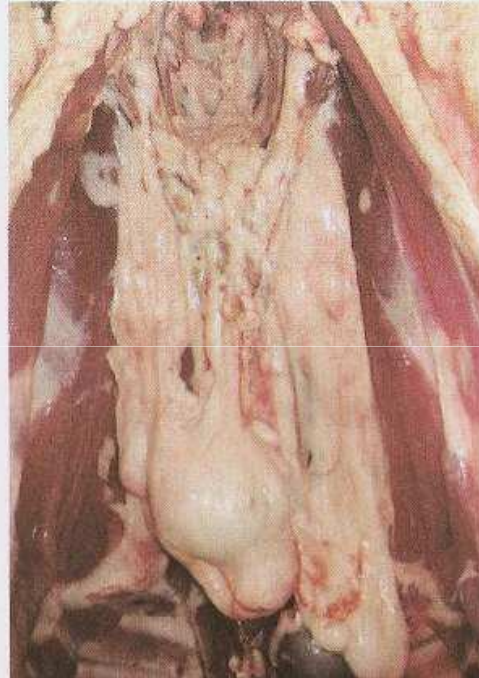


Gordura pélvico renal

Pouca Escore 1



Média Escore 2



Muita Escore 3

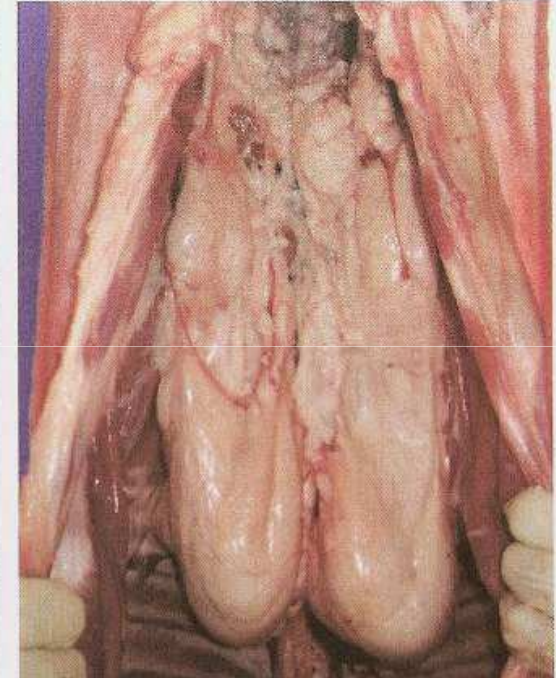
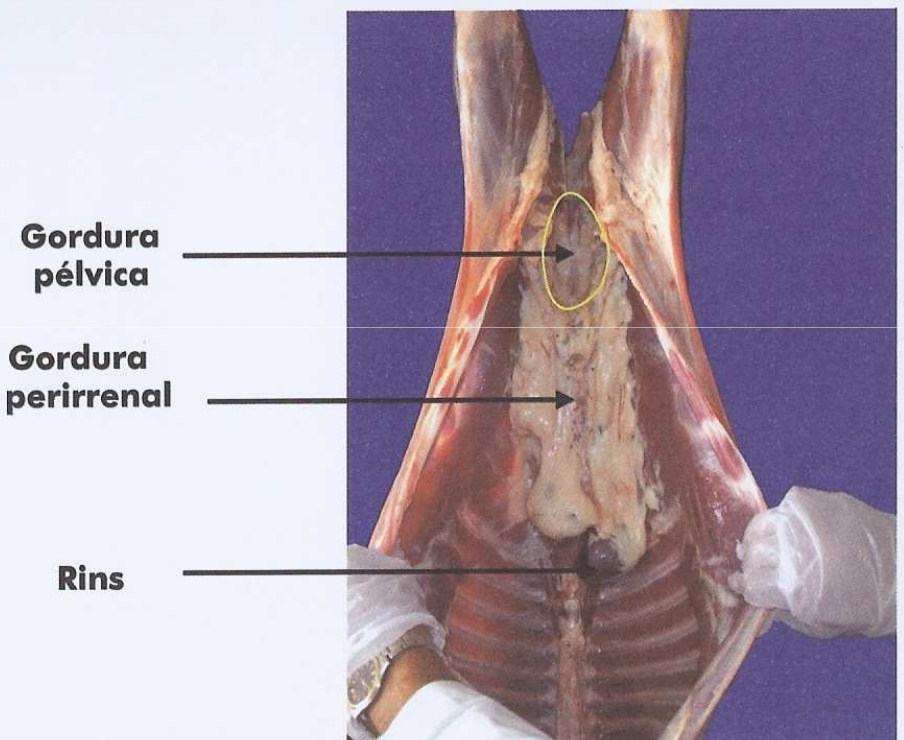


Figura 2.37. a. Sítios anatômicos e padrões de deposição de gordura pélvica e perirrenal na carcaça



Medidas do *longissimus dorsi*

